

УДК 617-089.844: 611.718.75/.8

## НОВОЕ В БИОМЕХАНОГЕНЕЗЕ ФОРМИРОВАНИЯ HALLUX VALGUS ПОПЕРЕЧНО-РАСПЛАСТАННОЙ ДЕФОРМАЦИИ СТОПЫ И ПРИНЦИПЫ ОПЕРАТИВНОГО ЛЕЧЕНИЯ С УЧЕТОМ ПАТОГЕНЕЗА

Федоров В.Г.

ФГБОУ ВО «Ижевская государственная медицинская академия» Минздрава России, Ижевск, e-mail: [doctorfvg@yandex.ru](mailto:doctorfvg@yandex.ru)

Вальгусное отклонение первого пальца стопы является, как правило, проявлением поперечно-распластанного плоскостопия. Знание последовательности появления деформаций необходимо для определения тактики лечения. Первично происходит расхождение первой и второй плюсневых костей между собой, т.е. угол между ними, в норме составляющий примерно 8 градусов, постепенно увеличивается. Момент начала расхождения первого и второго луча является стартом, пусковым моментом развития поперечного плоскостопия. В дальнейшем головка первой плюсневой кости проируется, происходит подвывих сесамовидных костей. Одновременно с этим образуется открытый кнаружи угол в первом плюсне-фаланговом суставе, происходит подвывих основания основной фаланги первого пальца. В момент начала расхождения плюсневых костей начинают перегружаться подошвенная и тыльная межкостные плюсневые связки, расстояния между основаниями плюсневых костей увеличиваются, и щель становится клиновидной. При выраженной степени распластанности увеличивается и расстояние между медиальной клиновидной и промежуточной клиновидной костями в дистальном отделе сочленения. Наши исследования выявили расхождение промежуточной и медиальной клиновидных костей за счет отклонения дистального отдела медиальной клиновидной кости кнутри примерно у каждого десятого пациента, и угол в данном суставе равнялся в среднем  $4,5 \pm 1,5$  градуса (по СКТ-грамме). В патогенезе вальгусной деформации первого пальца как проявления поперечного плоскостопия необходимо учитывать, что основной компонент начала деформации – это отхождение первой плюсневой кости от второй.

Ключевые слова: поперечное плоскостопие, вальгусная деформация первого пальца стопы, сесамовидные кости.

## NEW ASPECTS IN THE BIOMECHANIST GENESIS OF FORMATION OF HALLUX VALGUS OF THE CROSSED-SPREAD-EAGLE DEFOMATION OF FOOT AND THE MAIN PRINCIPLES OF ITS TREATMENT AND PATOGENESIS INCLUDED

Fedorov V.G.

Izhevsk State Medical Academy, Izhevsk, e-mail: [doctorfvg@yandex.ru](mailto:doctorfvg@yandex.ru)

Hallux abducto valgus as a rule is the demonstration of the cross-spread-eagle deformation of foot. Knowing the coherence of appearing of the deformations is necessary for definition of the tactics of the treatment. First of all it takes the process of divergence of the first and the second metatarsal bones: the angle between bones starts to increase step by step while in normal state makes up 8 gr. The moment of divergence between first and second rays is the start of development of the crossed deformation. Then the head of the first metatarsal bone starts to pronate and subluxation of sesamoid bones appear. At the same time the outside-opened angle forms in the first metatarsophalangeal joint and subluxation of the base of the main phalanx of the first toe appears. In the moment of divergence of metatarsal bones metatarsal interosseous ligaments, plantaris and dorsal, begin to be overloaded: the distance between the bases of metatarsal bones increases ant the hole becomes sphenoid. Under the evident level of deformation the distance between sphenoid bones, medial and intermediate, in the distal section of articulation increases. Our investigation diagnosed divergence of sphenoid bones, medial and intermediate, due to inwards deviation of distal section of medial sphenoid bone in one in ten cases: the angle at this joint was  $4,5 \pm 1,5$  gr. the average (following the picture of helical computed tomography). In the pathogenesis of hallux abducto valgus, as a demonstration of crossed deformation, it's necessary to take into consideration, that the main element of the beginning of deformation is the divergence between the first and the second metatarsal bones.

Keywords: crossed deformation, hallux abducto valgus, sesamoid bones.

Вальгусное отклонение первого пальца стопы является, как правило, проявлением поперечно-распластанного плоскостопия. Для данной деформации характерен определенный

патогенез, т.е. последовательность процессов, предопределяющих возникновение клинических проявлений. Знание последовательности появления деформаций необходимо для определения тактики лечения, которая значительно влияет на исход болезни и качество жизни в послеоперационном периоде.

### **Цель исследования**

Осмыслить опыт предшествующих исследователей XX века по изучению патогенеза вальгусной деформации первого пальца стопы как проявления поперечно-распластанной деформации переднего отдела стопы, сфокусировать внимание на новых, выявленных нами звеньях биомеханогенеза в общем патогенезе с целью переосмысления хирургического подхода к лечению данной патологии.

### **Материал и методы исследования**

Патогенез поперечного плоскостопия с биомеханической позиции представляется следующим образом. Первично происходит расхождение первой и второй плюсневых костей между собой, т.е. угол между ними, в норме составляющий примерно 8 градусов, постепенно увеличивается [6]. При этом, в силу анатомических обстоятельств, происходит отклонение только первой плюсневой кости в медиальную сторону, т.к. вторая плюсневая кость не может сдвигать кнаружи остальные плюсневые кости стопы. Момент начала расхождения первого и второго луча является стартом, пусковым моментом развития поперечного плоскостопия – поперечно-распластанной деформации переднего отдела стопы.

Чем больше становится угол между первой и второй плюсневыми костями, тем сильнее оказывается напряжение приводящей большой палец мышцы, которое пытается оставить на месте латеральную сесамовидную кость и основание основной фаланги первого пальца стопы.

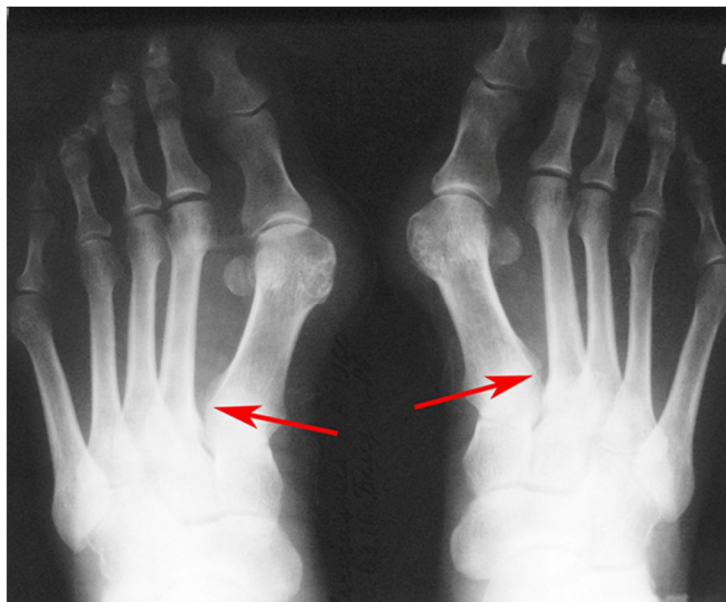Справедливости ради необходимо отметить, что мышца, приводящая большой палец (*m. adductor hallucis*), фактически не приводит к средней линии оси туловища, а отводит от нее, т.е. название ее неправильное, как неправильно названа и другая мышца - отводящая большой палец (*m. abductor hallucis*).

В дальнейшем головка первой плюсневой кости в процессе скольжения по плюсне-сесамовидным суставам пронируется (рис. 1) [2], при этом возрастает нагрузка на первый плюсне-фаланговый и медиально-клиновидно-плюсневый суставы.



*Рис. 1. Больная Н. СКТ переднего отдела стопы пациентки с поперечно-распластанной деформацией переднего отдела стопы. Пронация первой плюсневой кости и подвывих сесамовидных костей. Одновременно с этим формируется ДОА в данном суставе (костные разрастания 1,98 мм)*

Одновременно с этим *m. adductor hallucis* (точка прикрепления: латеральная сесамовидная кость и основание основной фаланги) подтягивает кнаружи основание первой основной фаланги, тем самым образуя открытый кнаружи угол в первом плюсне-фаланговом суставе (рис. 2).



*Рис. 2. Больная Н. Рентгенография обеих стоп в прямой проекции. При расхождении первой и второй плюсневых костей увеличивается расстояние у основания (указано стрелкой)*

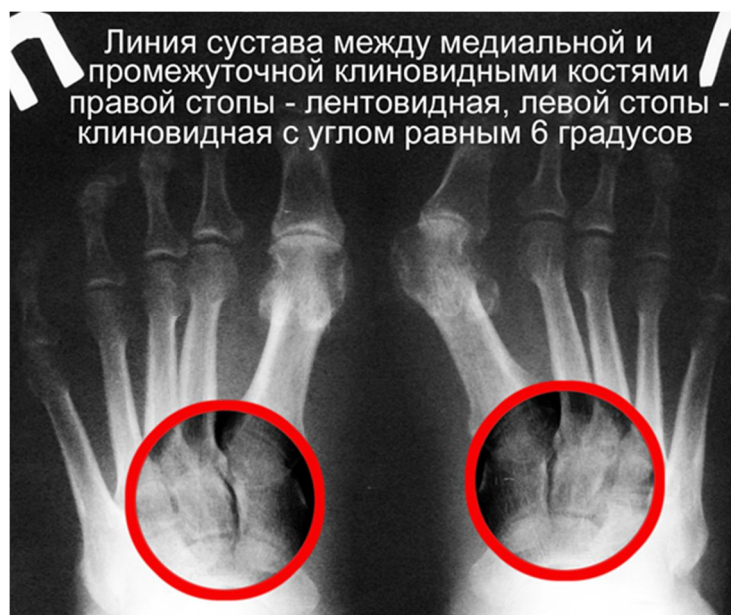Наряду с этим как следствие разнонаправленного движения головки первой плюсневой кости (кнутри) и основания основной фаланги первого пальца (кнаружи) после того, как внутренняя боковая связка перманентно, в результате каждодневной нагрузки, частично надрывается и в результате пролиферации удлиняется, происходит подвывих

основания основной фаланги первого пальца. В то же время тезис «...варусное отклонение I плюсневой кости всегда сопровождается ее ротационно-пронационной деформацией и смещением дистального отдела этой кости в тыльную сторону» [1] является спорным в той части, что для формирования деформации отсутствуют мышцы, которые могут смещать дистальный отдел первой плюсневой кости в тыльную сторону.

В результате вышеизложенного механизма формируется симптомокомплекс *hallux valgus*, включающий в себя (рис. 1 и 2):

- вальгусную установку первого пальца (*hallux valgus*),
- подвывих сесамовидных костей,
- подвывих основания основной фаланги первого пальца,
- перерастяжение внутренней боковой связки первого пястно-фалангового сустава,
- пронационная установка первой плюсневой кости.

При дальнейшем изучении СКТ (спиральная компьютерная томограмма) и рентгенограмм, с учетом того что в обязательном порядке в момент начала расхождения плюсневых костей начинают перегружаться подошвенная и тыльная межкостные плюсневые связки, заметно, что расстояния между основаниями плюсневых костей увеличиваются и щель становится клиновидной (рис. 2, 3). Кроме того, у части больных, страдающих выраженной степенью распластанности, увеличивается и расстояние между медиальной клиновидной и промежуточной клиновидными костями в дистальном отделе сочленения (рис. 3).



*Рис. 3. Рентгенограмма больной Б. Правая стопа - распластанности переднего отдела нет; левая стопа - поперечно-распластанная деформация переднего отдела стопы, *hallux valgus* IV степени*

Таким образом, в патогенез hallux valgus необходимо дополнительно включить:

- увеличение расстояния между основаниями первой и второй плюсневых костей, а не только изменение угла между ними;
- расхождение промежуточной клиновидной и медиальной клиновидной костей за счет отклонения медиальной клиновидной кости кнутри.

### **Результаты исследования**

Наши исследования выявили расхождение промежуточной клиновидной и медиальной клиновидной костей за счет отклонения дистального отдела медиальной клиновидной кости кнутри примерно у каждого десятого пациента. При этом необходимо отметить, что угол в данном суставе равнялся в среднем  $4,5 \pm 1,5$  градуса (по СКТ-грамме). Угол незначительный, но при удалении на 10 см от вершины угла, где примерно находится головка плюсневой кости, расстояние между сторонами угла становится ощутимым и, по нашим расчетам, влечет увеличение межпальцевого промежутка до 6 мм и более.

Кроме того, при изучении рентгенограмм мы ни на одной не видели надписи, что рентгенограмма выполнена с нагрузкой. Это позволяет сделать заключение о том, что угол отклонения первой плюсневой кости и, соответственно, медиальной клиновидной кости может быть значительно больше при снимке с нагрузкой.

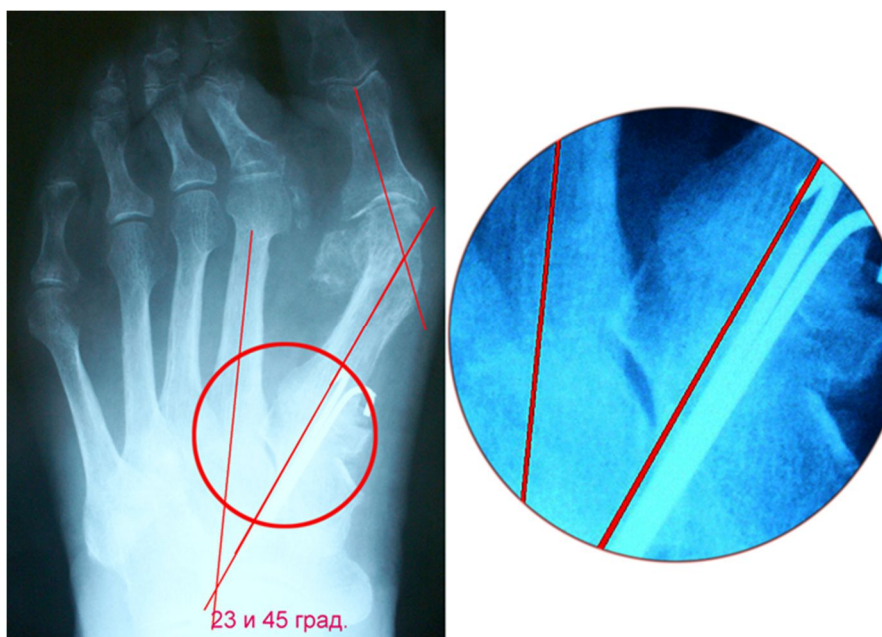
Только на протяжении XX века количество оперативных методик лечения поперечного плоскостопия увеличилось в разы, и на сегодняшний день существует до 400 методов оперативного лечения поперечного плоскостопия [4]. Все способы можно классифицировать по уровню воздействия: мягкие ткани, костные структуры, коррекция всего переднего отдела, воздействие на средний отдел, - а также их комбинации. Изучение способов оперативного лечения наталкивает на мысль: разные способы влияют на разные клинические проявления данной деформации, т.е. конкретные способы пытаются корректировать определенные звенья патогенеза. Исходя из предложенного патогенеза развития вальгусной деформации первого пальца, считаем использование стягивания переднего отдела стопы любым способом (лавсан, сухожилие и т.д.), в том числе и при помощи спиц с упором [5], не оправданным, не соответствующим механопатогенезу.

Абсолютное большинство оперативных методов лечения базируется на ликвидации следующих компонентов патогенетических причин без учета логической последовательности механизма развития поперечного плоскостопия. В своей диссертации Карандин А.С. [3] указывает, что «симптомокомплекс hallux abductovalgus включает в себя несколько компонентов:

- вальгусное отклонение I пальца,
- варусное отклонение I плюсневой кости,

- подвывих или вывих сесамовидных костей,
  - пронация I плюсневой кости и I пальца,
  - вальгусное отклонение II-V пальцев,
  - подъем головки I плюсневой кости,
  - деформация I плюсневой кости,
  - деформация проксимальной фаланги I пальца»,
- которые необходимо исправлять.

В то же время основной принцип травматологии и ортопедии указывает, что приведение к норме должно происходить в порядке, обратном механизму развития (рис. 4).



*Рис. 4. Рентгенограмма больной Б. Результат оперативного лечения через 6 мес. после операции корригирующего артродеза между первой плюсневой костью и медиальной клиновидной костью. Артродез состоялся. Рецидив связан с игнорированием расхождения промежуточной клиновидной и медиальной клиновидной костей. Первая операция выполнена в 90-х годах прошлого столетия по методике Шеде*

«Реконструктивное хирургическое лечение поперечного плоскостопия должно быть направлено на максимальное устранение образующих его компонентов» [5]. Это значит (исходя из новых представлений о механопатогенезе), что последним и главным компонентом патогенетического подхода лечения должен быть механизм устранения расхождения первой и второй плюсневой кости. В выраженных случаях операция должна устранять расхождение между промежуточной клиновидной и медиальной клиновидной костями.

## **Выводы**

В патогенезе вальгусной деформации первого пальца как проявления поперечного плоскостопия необходимо учитывать, что основной компонент начала деформации – это отхождение первой плюсневой кости от второй; именно оно в динамике ведет к прогрессированию деформации, к её пронации, подвывиху основания основной фаланги первого пальца и подвывиху сесамовидных костей.

Необходимо продолжить изучение нового звена патогенеза с целью улучшения диагностики и лечения hallux valgus.

Для получения анатомически хорошего результата лечения и, соответственно, функционального результата и исключения рецидива любого оперативного лечения поперечно-распластанной деформации оператор при планировании должен ставить во главе устранения всех звеньев патогенеза в обратном порядке механизма появления hallux valgus.

В предоперационном планировании необходимо делать рентгенограмму с нагрузкой и только после этого производить расчет углов между первой и второй плюсневыми костями и hallux valgus.

Для выявления угла ротации/пронации первой плюсневой кости необходимо проведение СКТ или разработка новых способов определения этого угла по рентгенограмме.

### Список литературы

1. Безгодков Ю.А., Аль Двеймер И.Х. Совершенствование хирургического лечения hallux valgus // Современные проблемы науки и образования. – 2015. – № 6. - URL: <http://www.science-education.ru/ru/article/view?id=23530>.
2. Ильминский А.В. Хирургическое лечение поперечной распластанности стопы и вальгусной деформации первого пальца : автореф. дис. ... канд. мед. наук: 14.00.27. - Курск, 2009. - С. 18.
3. Карандин А.С. Хирургическая коррекция вальгусного отклонения первого пальца гиперэластичной стопы : автореф дис. ... канд. мед. наук: 14.01.15. – М., 2016. - С. 28.
4. Карданов А.А. Оперативное лечение деформаций первого луча стопы: история и современные аспекты / А.А. Карданов, Л.Г. Макинян, М.П. Лукин. – М. : Медпрактика-М, 2008. – 24 с.
5. Малаш Биалал Мухамед Хасан. Реконструктивное хирургическое лечение поперечного плоскостопия : дис. ... канд. мед. наук: 14.00.22. – СПб., 2008. – С. 7.
6. Яременко Д.А. Диагностика и классификация статических деформаций стоп // Ортопедия, травматология и протезирование. - 1985. - № 11. - С. 59-67.